

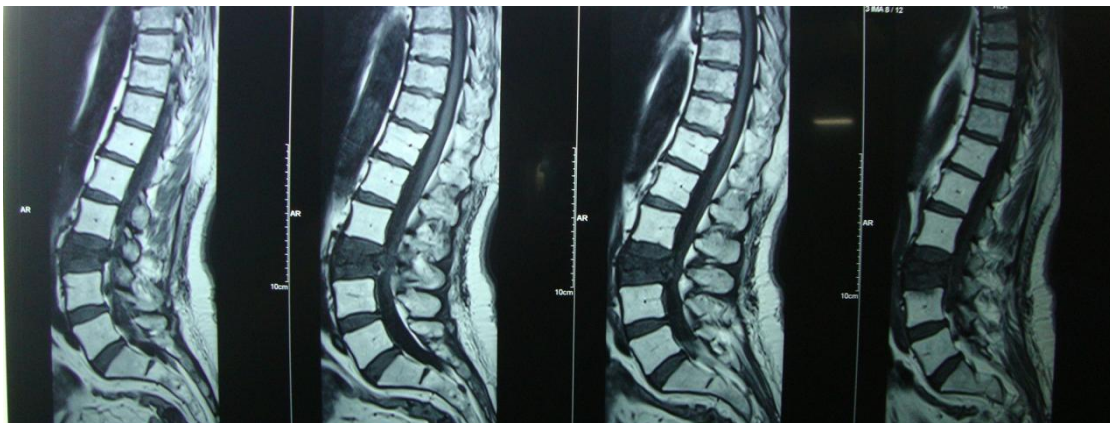Metástasis de L3 de un neoplasma de mama

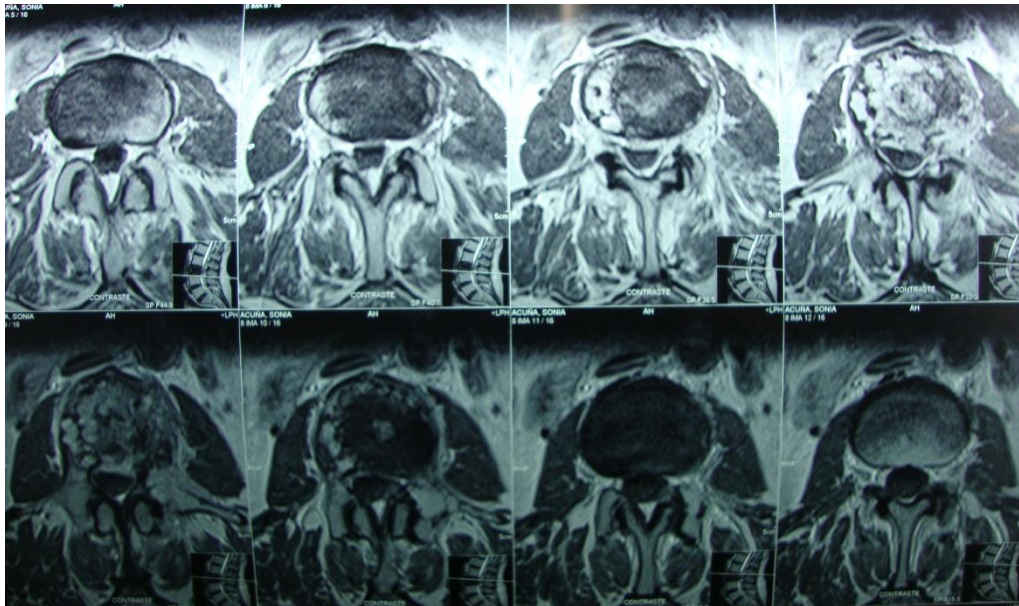
Dr. Pablo Hernández

Hospital Maciel - Hospital Regional de Tacuarembó

CUADRO CLINICO

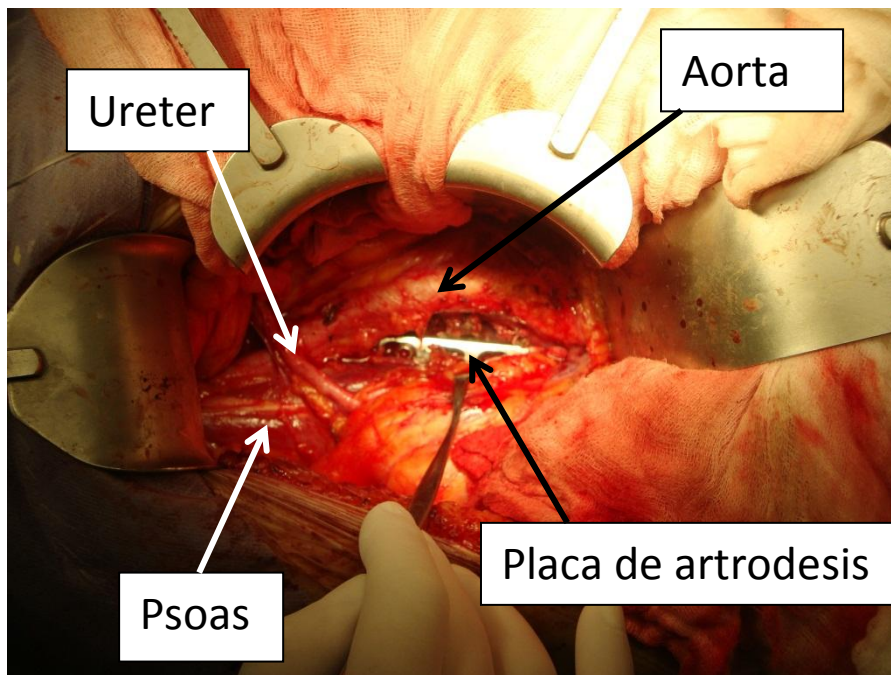
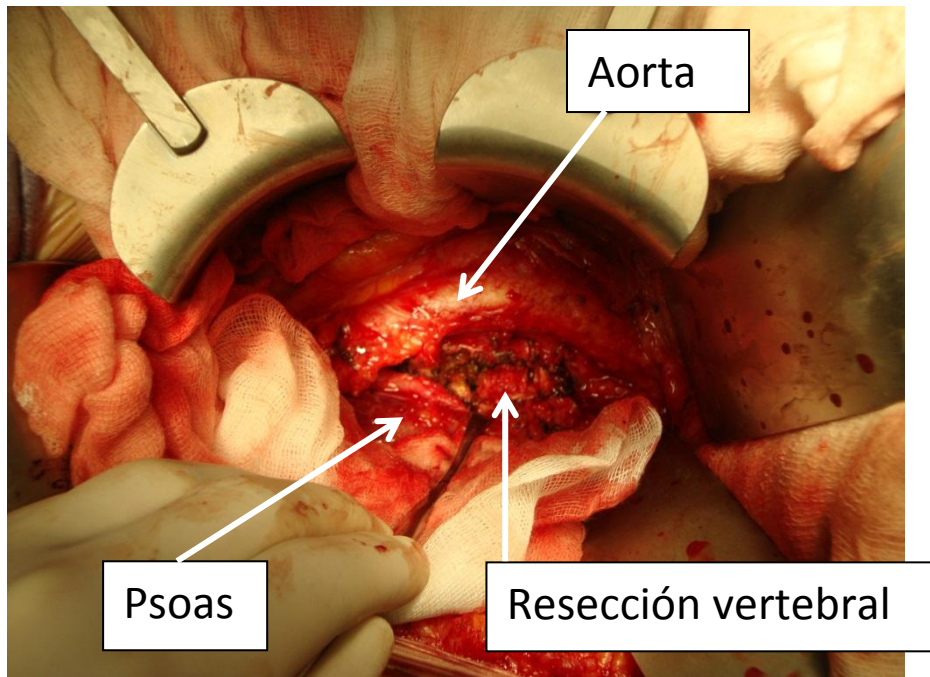
- Mujer de 56 años, excelente estado general
- Operada por neoplasma de mama hace 13 años, con posterior tratamiento oncológico
- Control anual en el Servicio de Oncología
- 8 meses antes del ingreso comienza con cuadro de lumbalgia rebelde al tratamiento
- Se estudia con RM que evidencia aplastamiento de L3
- Centellograma oseo evidencia lesión activa en el cuerpo de L3 y otra pequeña lesión en la calota craneal, sobre el vertex.
- TAC de tórax abdomen y pelvis no evidencia otras lesiones
- No presenta alteraciones al examen



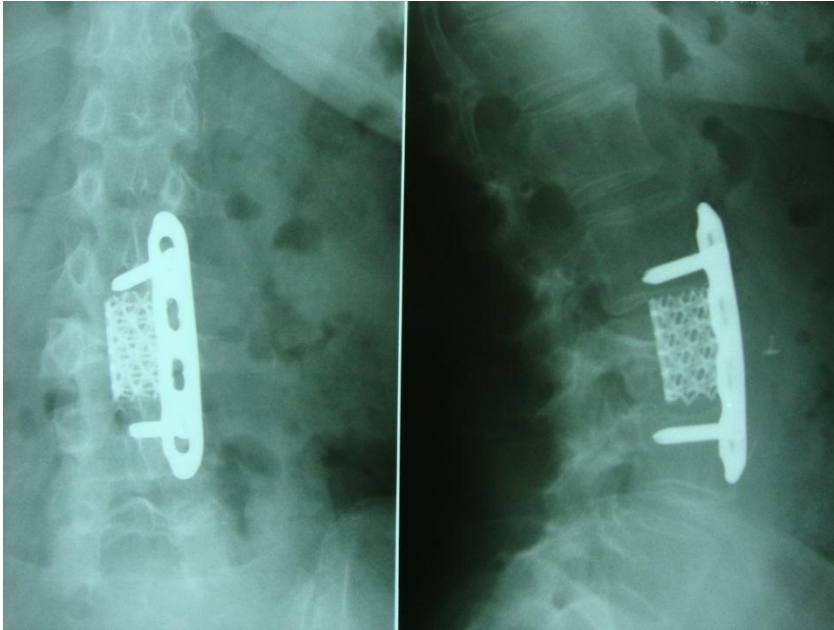


CONDUCTA:

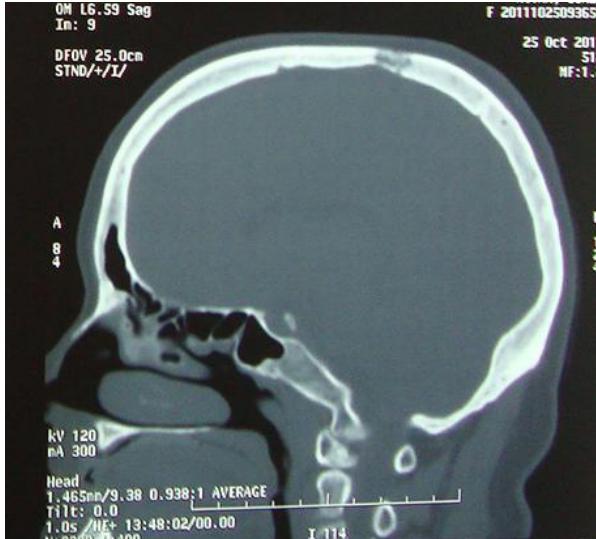
- Dado el buen estado general y la ausencia de otras lesiones además de las descritas, se plantea el abordaje quirúrgico del tumor lumbar, para su resección y estabilización raquídea
- Se operó en el quirófano del Hospital Maciel en conjunto con el equipo de cirugía vascular
- Abordaje abdominal antero lateral. Se reclinó el saco peritoneal, la aorta y el músculo psoas, para exponer el raquis
- Se procedió entonces a la resección vertebral con drill de alta velocidad
- Terminada la resección se implantó un sustituto de titanio del cuerpo vertebral que cumplirá la función de sustentación (Pyramesh®, Medtronic), relleno con chips de hueso obtenido del Banco de Organos
- Luego se realizó la artrodesis con una placa y tornillos, fijos a los cuerpos de L2 y L4 (Synthes)



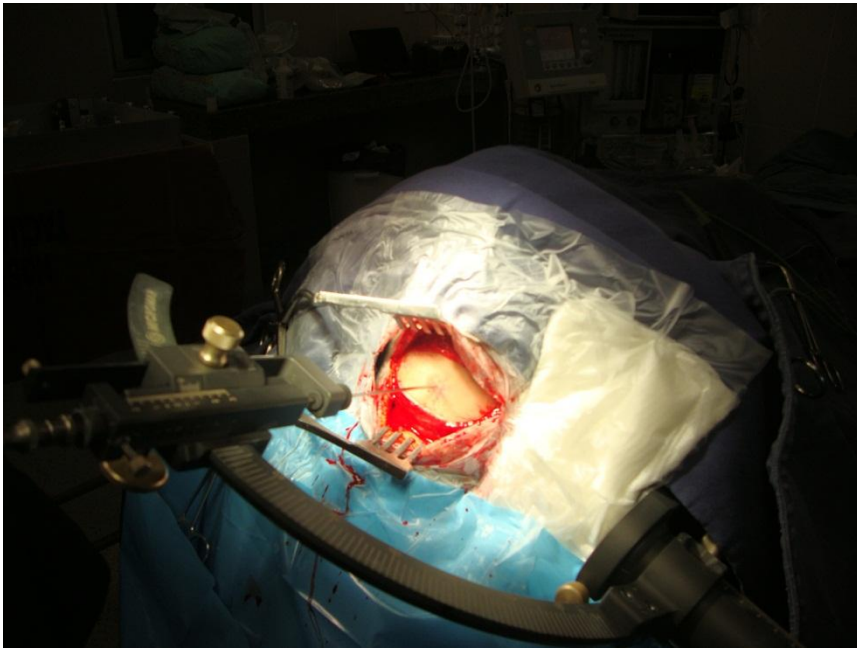
- Presento una evolución favorable, deambulacion precoz
- Se realizó RX de control
- Alta luego de 10 días de la cirugía sin dolor



- Se trasladó a Tacuarembó, su ciudad de residencia, donde se realizaron los controles ambulatorios
- A los 2 meses de la operación, ingresa al Hospital Regional de Tacuarembó, para la resección de la lesión de la calota

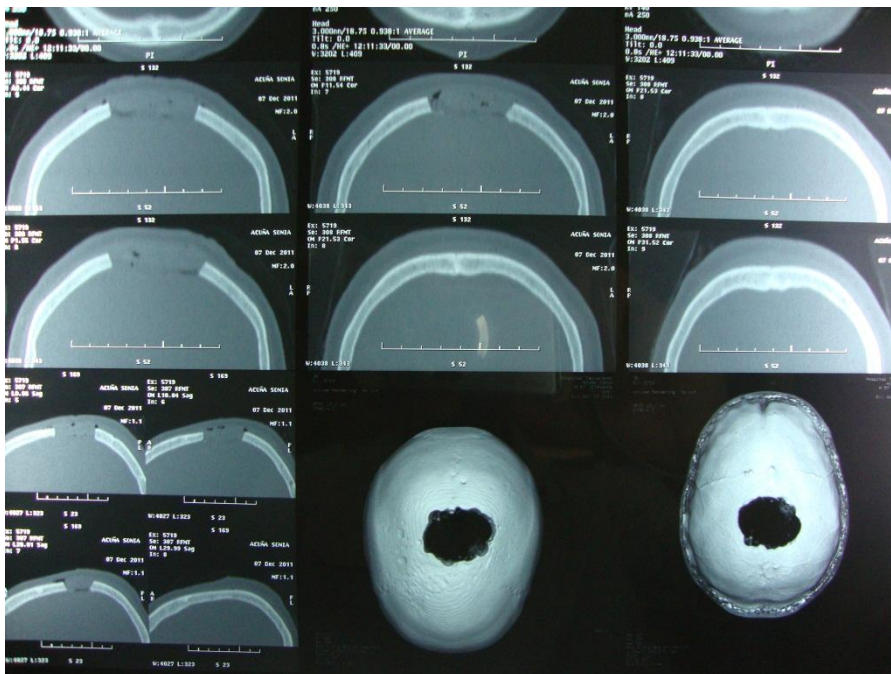


- Se operó con guía estereotáctica, ya que la tabla externa estaba indemne, lo que hacía imposible localizarla a simple vista
- Se labró un colgajo oseo que incluía la lesión, cortando sobre márgenes de tejido sano
- Se realizó una craneoplastia con metilmetacrilato



Guía estereotáctica en posición, previo a la resección

- TAC de cráneo de control no evidencia complicaciones
- Se otorga el alta a las 24 horas de la cirugía



EVOLUCION

- La anatomía patológica confirmó que se trataban de metástasis de neoplasma de mama
- A un año de la última cirugía, la paciente está asintomática realizando su vida en forma normal
- No hay evidencias actuales de otras lesiones secundarias, se mantiene en control oncológico periódico

CONCLUSIONES

- A pesar de presentar una enfermedad neoplásica diseminada, el buen estado general de la paciente, y la identificación de dos lesiones metastásicas aisladas, llevo a tomar una conducta agresiva
- Con el tratamiento realizado se logró una mejoría de la calidad de vida, con una sobrevida de un año hasta este reporte, libre de síntomas y de lesiones identificables